

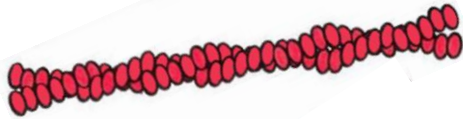
Anticorps anti-vimentine : fréquence et spécificité réévaluées en 2022

Frédéric COUTANT

*Service d'Immunologie
(UM Autoimmunité - N. FABIEN)
Immunogénomique & Inflammation (P. MIOSSEC)
Faculté de Médecine Lyon-Est*

La vimentine

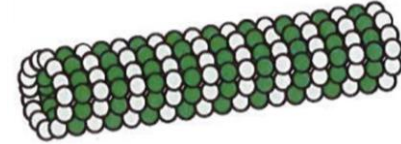
Microfilaments



Filaments intermédiaires

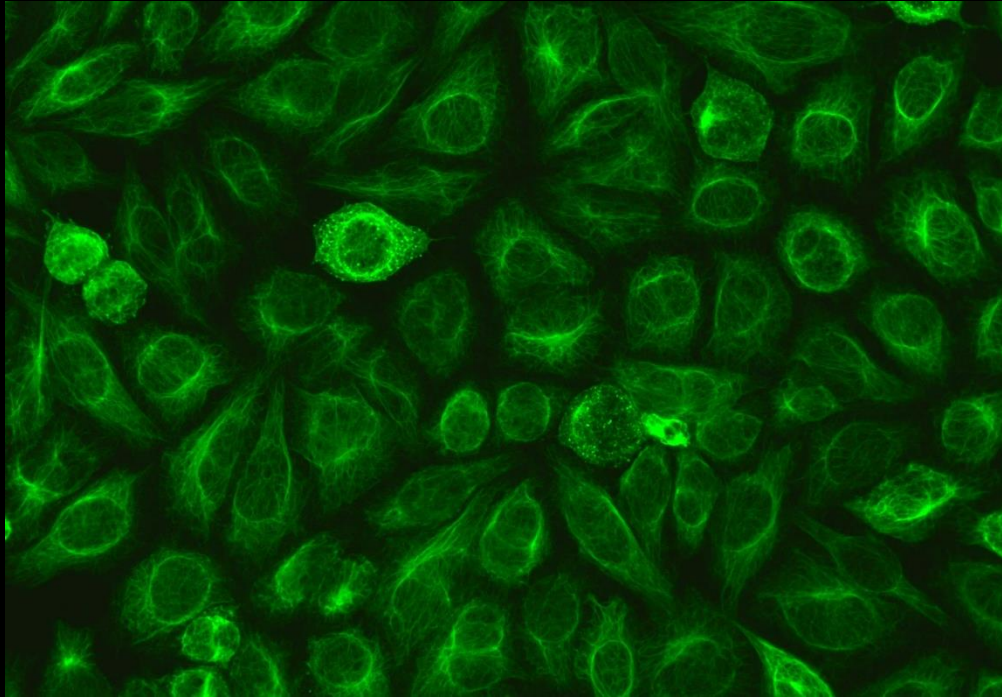


Microtubules

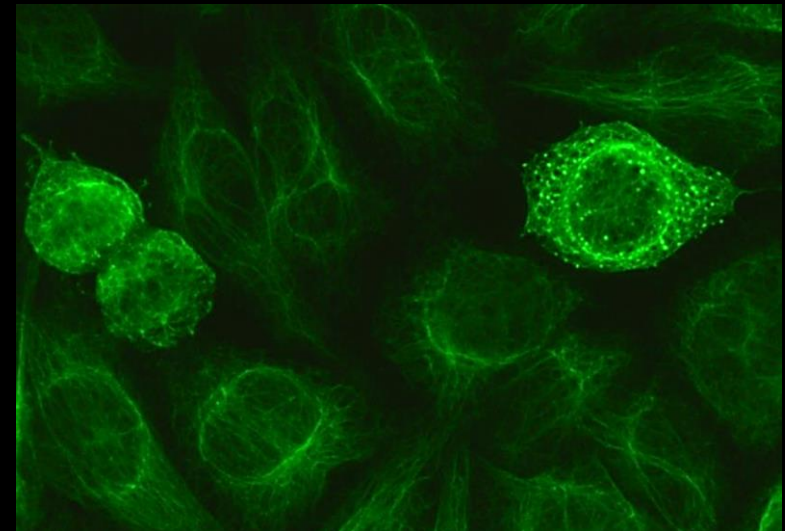
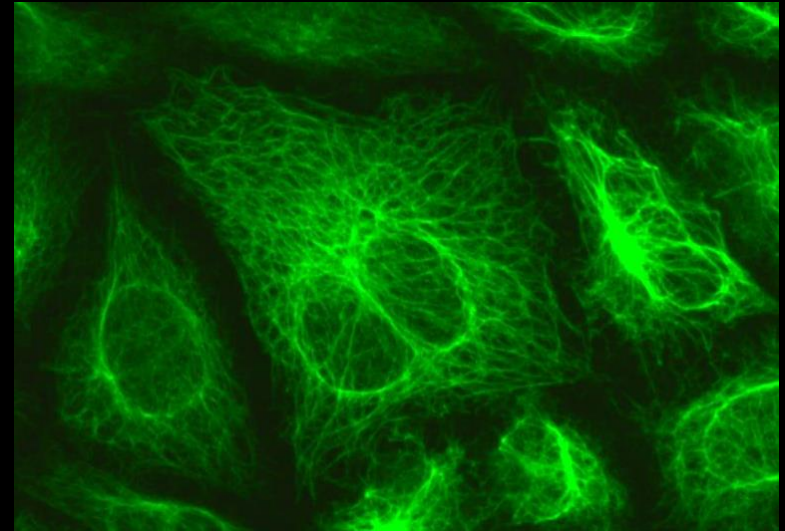


Type	Principales protéines	Type cellulaire
I	Cytokératines acides	Cellules épithéliales
II	Cytokératines basiques	
III	Vimentine	Cellules mésenchymateuses
IV	Neurofilaments	Neurones
V	Lamines	Toute cellule nucléée

Vimen, vimentum : « tout bois pliant, dont on peut faire des liens, comme l'osier, le saule ou le bouleau ».



Aspect de fines fibres formant un réseau enchevêtré autour du noyau, puis s'étirant dans le cytoplasme: « aspect chevelu »



Granulations dans les cellules en mitose

1984: Anticorps anti-vimentine: un biomarqueur tumoral?

Lymphome T angio-immunoblastique

ANTIVIMENTIN AUTOANTIBODIES IN ANGIOIMMUNOBLASTIC LYMPHADENOPATHY

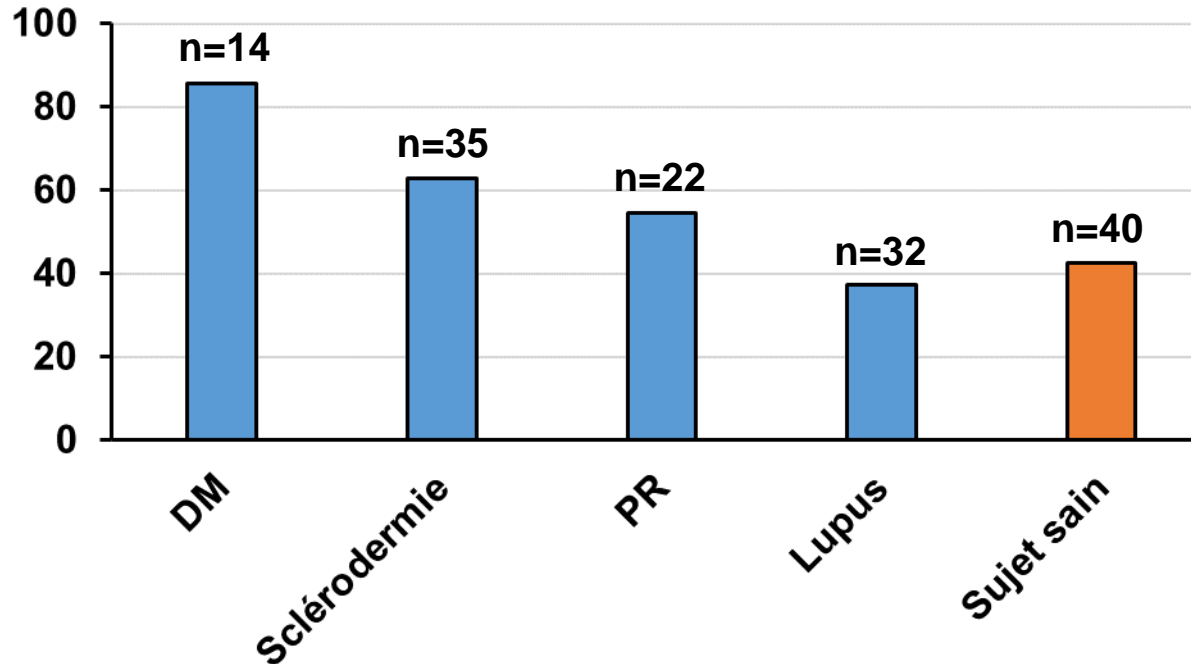
KOUSSAY DELLAGI, M.D., JEAN-CLAUDE BROUET, M.D., AND MAXIME SELIGMANN, M.D.

N Engl J Med, 1984, 310(4):215-8)

- ✓ 20 sérums de patients atteints de lymphome T LAI:
15 sérums évocateurs d'ACs anti-vimentine (titres: 64-512, IgM,G,A)
- ✓ 30 sérums de sujets sains: négatif
- ✓ 10 sérums de patients atteints de Hodgkin: négatif

1985: Anticorps anti-vimentine, la déception

- ✓ Lignée PTK2 (épithélium de rein de rat), fixation PFA/digitonine, AC anti-IgGAM FITC
- ✓ Pas visible sur lames Hep-2 commerciales, avec conjugué du kit



Syndrome des anti-phospholipides

AC dirigés contre le complexe vimentine/cardioline:

- ✓ présents chez 90% des patients atteints de SAPL
- ✓ Chez 50% (16/29) des patients « séronégatifs » (absence d'anticorps anti-cardiolipines, anti-B2 glycoprotéine I et absence d'anticoagulant circulant de type lupique)

Ortona E et al, Blood, 2010, 116(16): 2960-7

AC anti-vimentine/cardioline de type IgA:

- ✓ Chez 27% (16/60) des patients « séronégatifs »

Capozzi A et al, Clin Exp Immunol, 2021, 205(3):326:32

Maladies auto-immunes

1. *Lupus:*

Titres élevés associés aux formes sévères de néphrite lupique

(Kinloch AJ et al, Arthritis Rheumatol., 2014, 66(12):3359-70)

Titres élevés chez ces patients non répondeurs au traitement conventionnel

(Kinloch AJ et al, Lupus, 2020, 29(6):569-577)

2. *SAPL:*

50% des patients « séronégatifs » ont des IgG anti-vimentine

3. *Polyarthrite rhumatoïde:*

Présence d'ACs anti-vimentine citrullinée *(Harre et al, J Clin Invest, 2012, 122(5):1791-802)*

Transplantation

Transplantation rénale: risque accru de fibrose interstitielle et de rejet

Transplantation cardiaque: risque accru d'athérosclérose post-transplantation

Divanyan T et al, Hum Immunol, 2019; 80(8): 602-17)

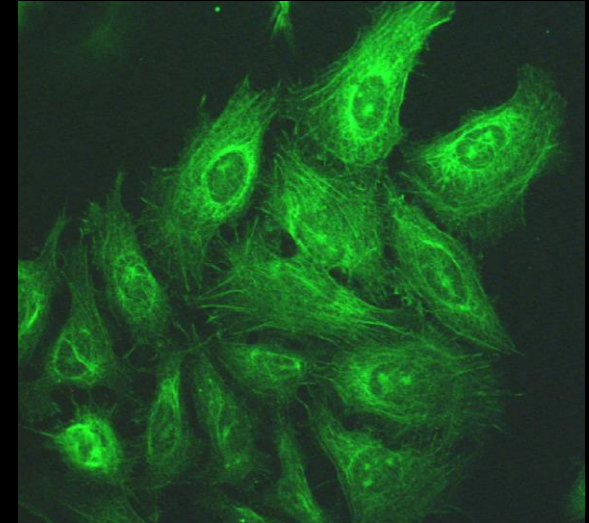
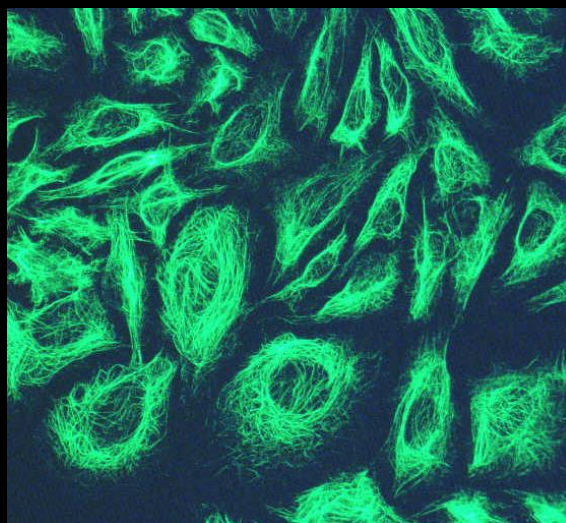
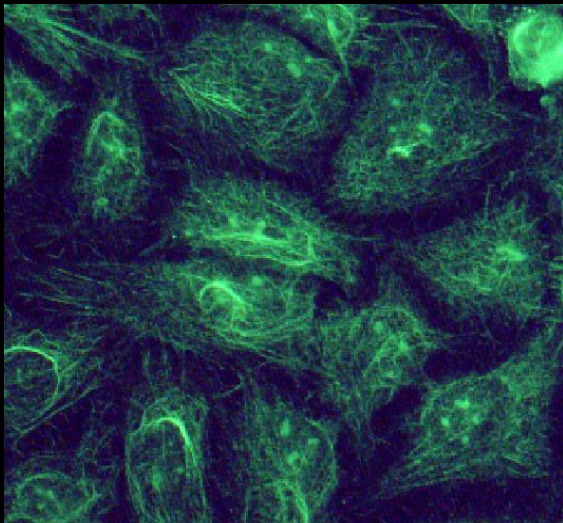
CHU Lyon-sud (septembre 2019 à février 2020):

40 sera avec aspect IFI évocateur d'ACs anti-vimentine

/ 3868 ANA (1:160, IgG-FITC)

Données démographiques	
Nb de patients (% total)	40 (1,03%)
Sexe (F/H)	15/25
Age médian	61

Aspects anti-vimentine « like »:

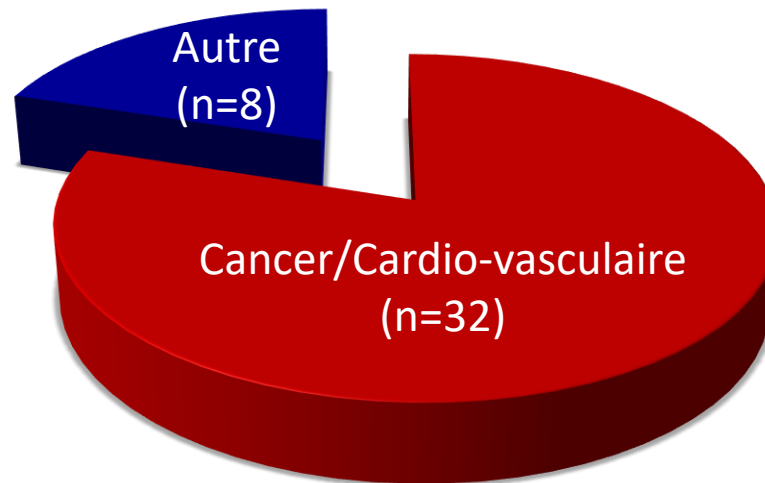


Données cliniques

80% des patients présentant un aspect “vimentine-like”, ont:

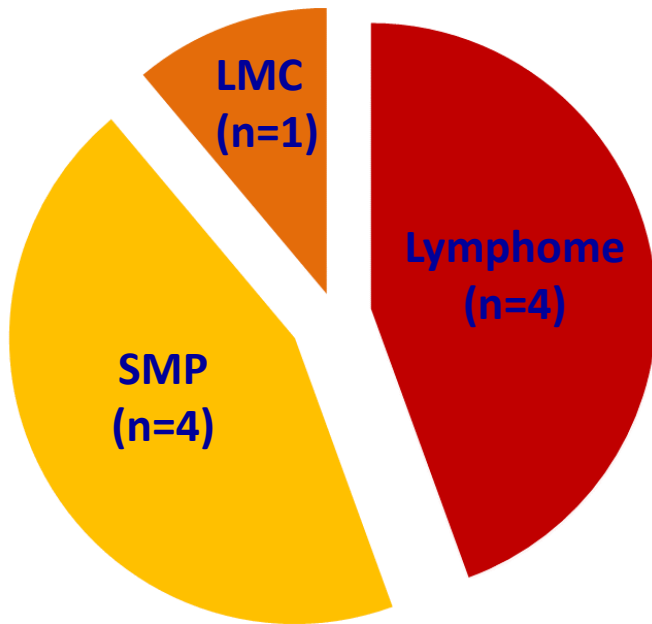
- un **cancer** (16/40)
- et/ou **une maladie cardiovasculaire** ayant nécessité une hospitalisation* (16/40)

*: TVP/EP, IDM, AVC, AOMI



Hémopathies malignes

n=9, sur 16 cancers*



Cancers solides

n=9, sur 16 cancers*

- ✓ Cancer pulmonaire
- ✓ Cancer sein
- ✓ Adénocarcinome du canal anal
- ✓ Carcinome hépatocellulaire
- ✓ Cancer du rein
- ✓ Mélanome

*2 patientes ont présenté une hémopathie maligne et un cancer solide

Anticorps anti-vimentine (ELISA):

- ✓ SAPL
- ✓ Formes sévères de néphrites lupiques
- ✓ Transplantations (cardiaques, rénales)

Anticorps anti-vimentine et anti-vimentine « like » (IFI sur Hep-2):

- ✓ Cancers
- ✓ Atteintes cardio-vasculaires



Intérêt de signaler la présence d'anticorps anti-vimentine
dans les compte-rendus?

Service d'Immunologie CHU Lyon-Sud

Nicole FABIEN

David GONCALVES

ZARLENGA Bastien

